

# דימומים בגיל המעבר

פרופ' עפר גמר

מנהל היחידה לאנדוסקופיה גינקולוגית

# תבניות של דמם

- דמם לאחר יחסים
- דמם וסתי מוגבר
- דמם בין וסתי
- דמם לאחר בלות

# מה הסיבה?

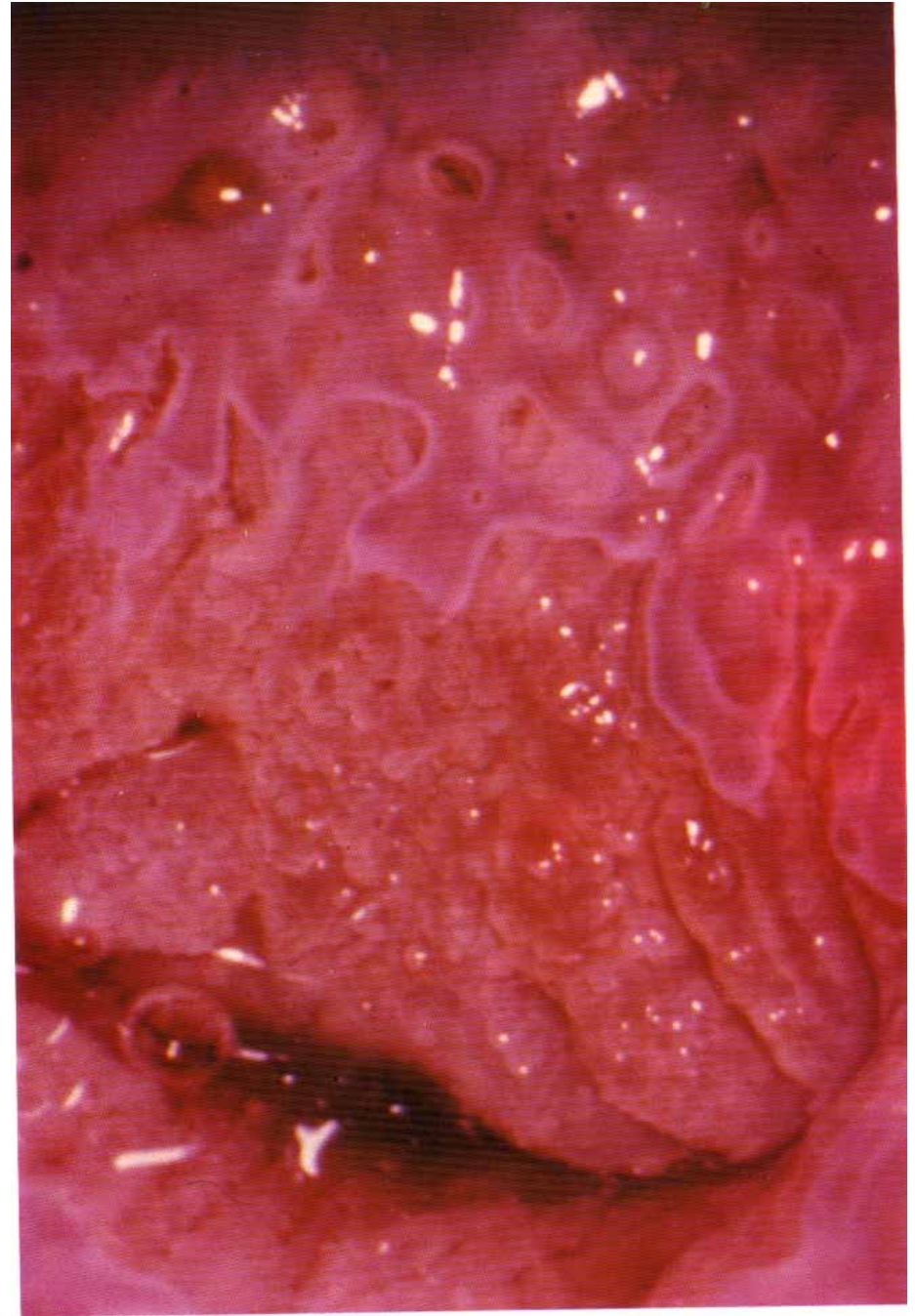
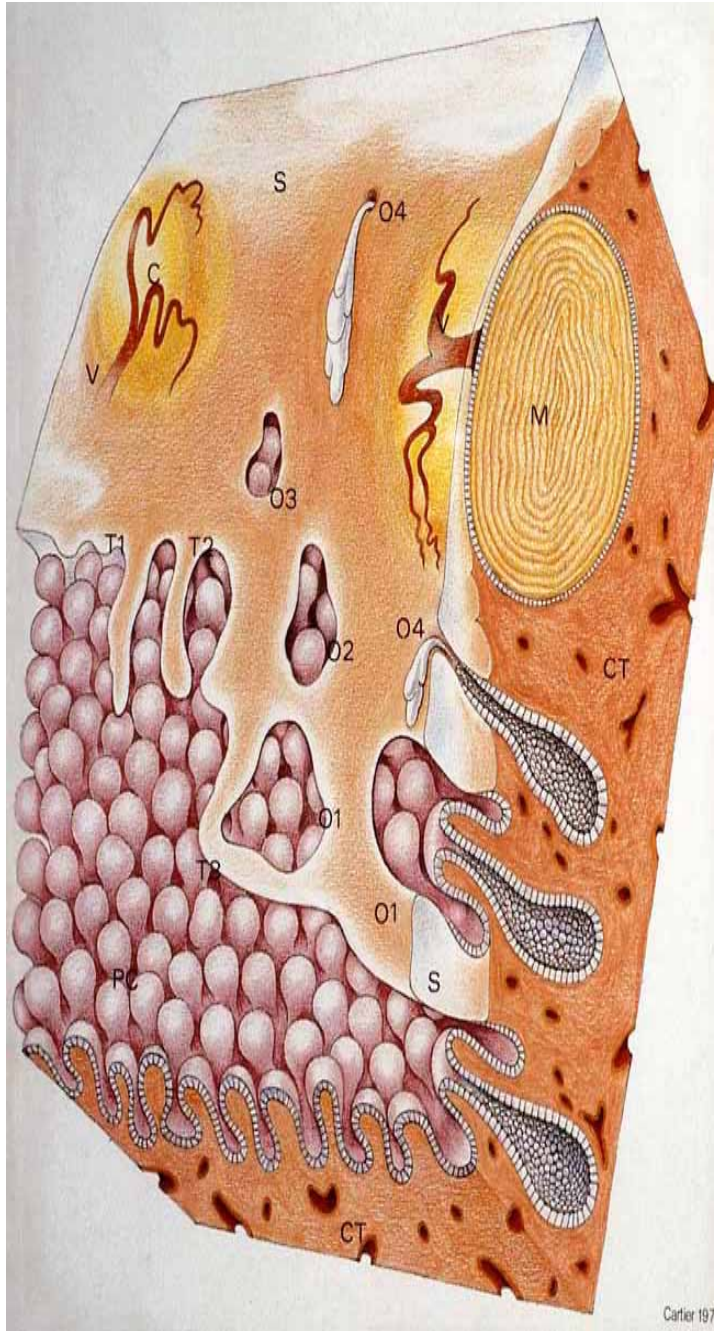
- מצבים טרום סרטניים
- שרירנים
- פוליפים
- גידולים
- -- דמם לא מוסבר (דמם דיספונקציונלי)

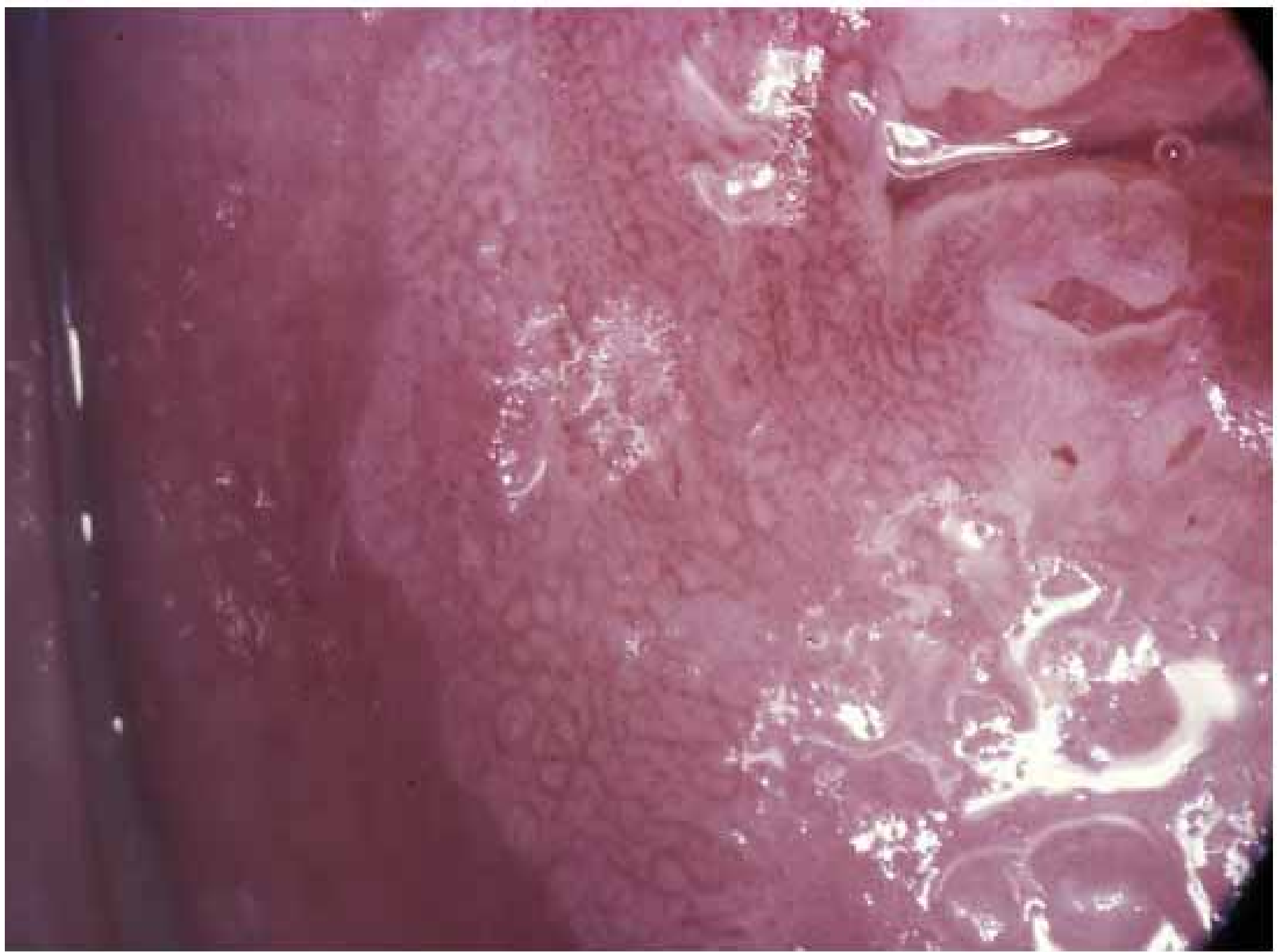# אמצעי אבחון

- קולפוסקופיה וביופסיה מכוונת
- ביופסיה מרירית הרחם
- אולטראסאונד
- CT/ MRI
- היסטרוסקופיה

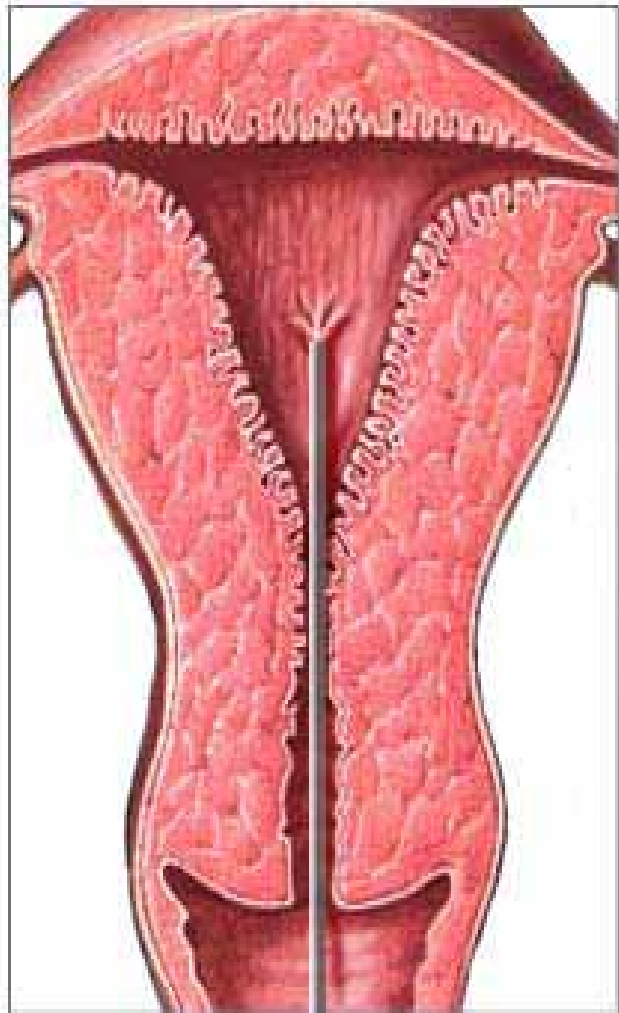
# קולפוסקופיה







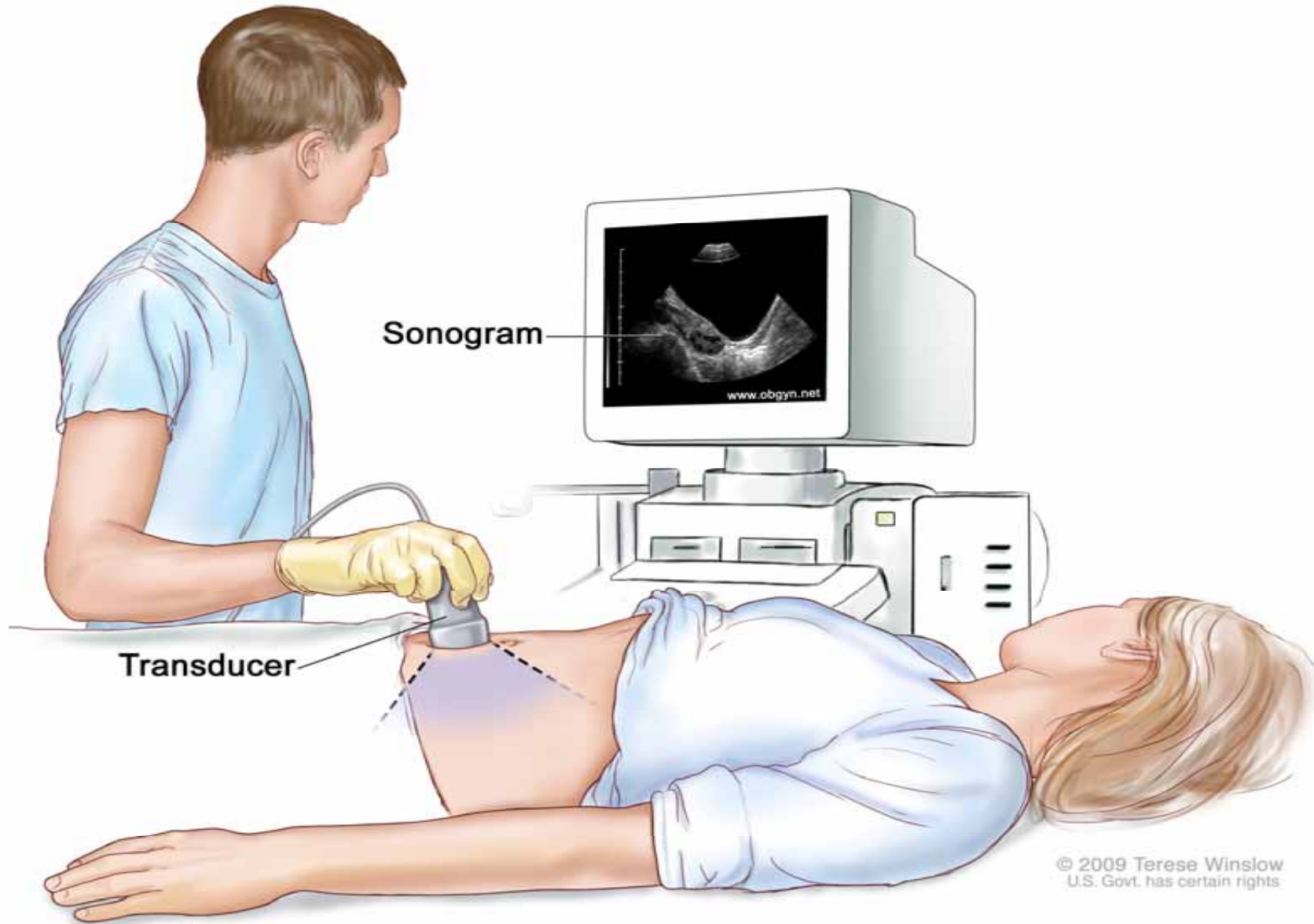
# ביופסיה מרירית הרחם (פיפל)



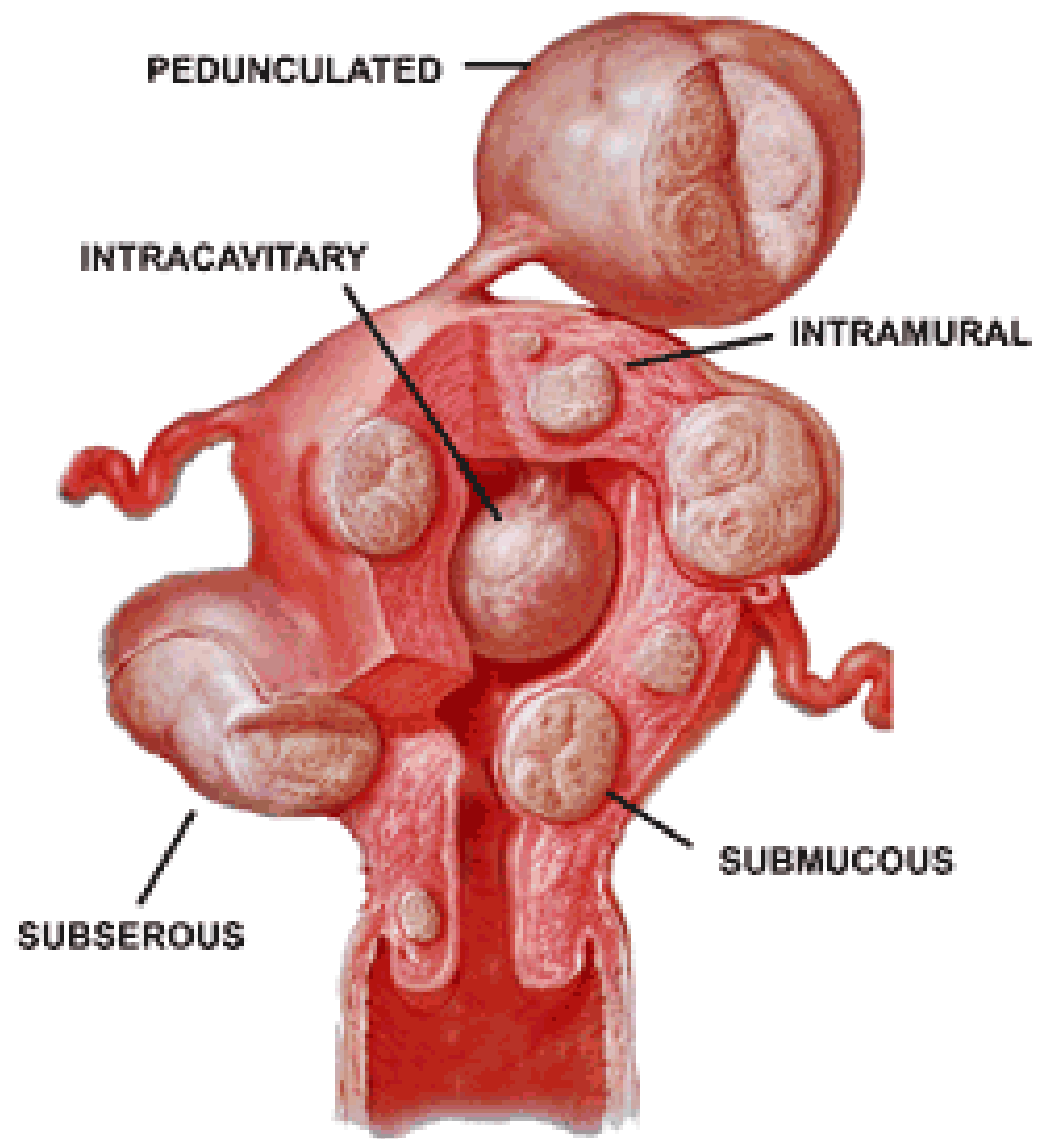
— Catheter



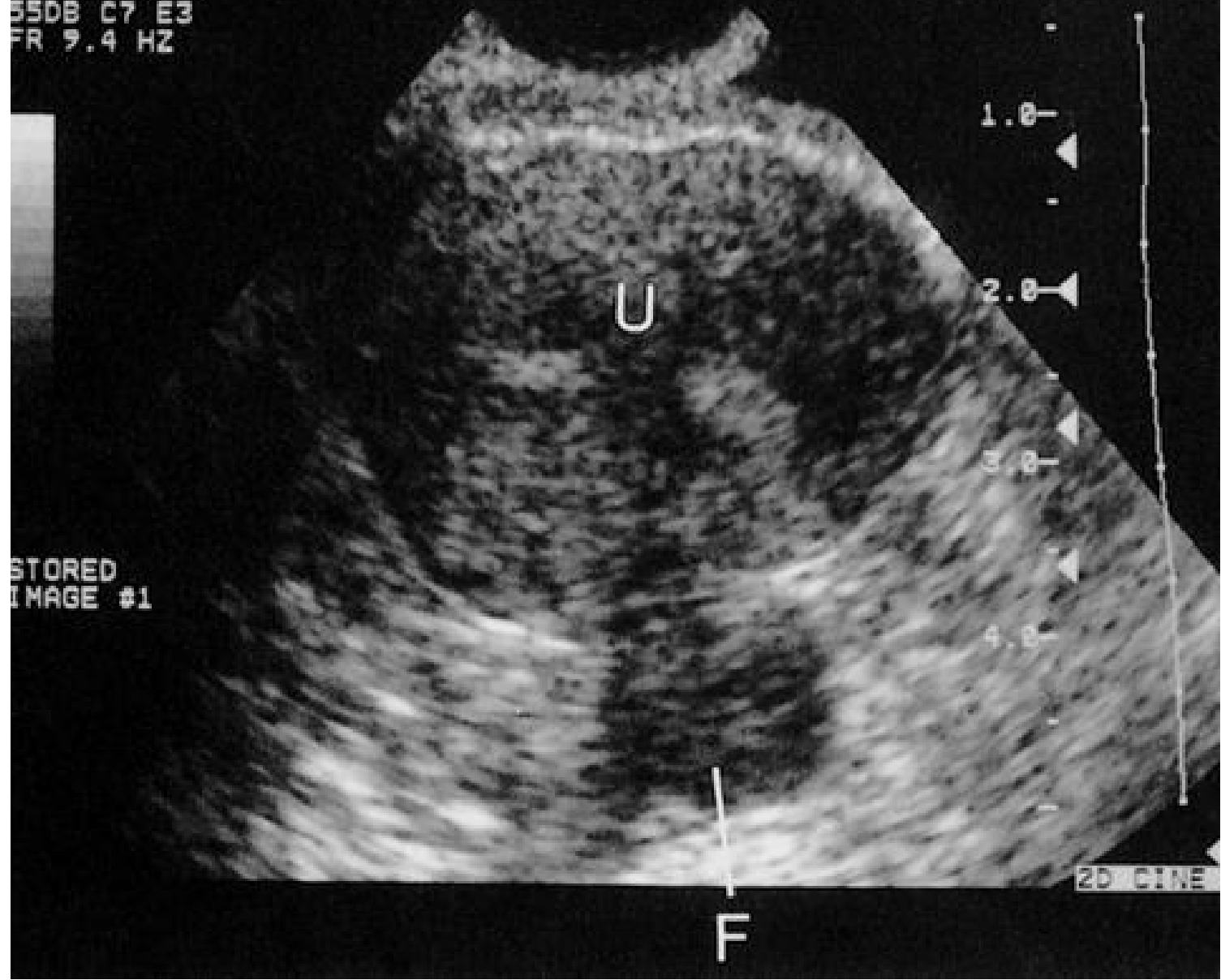




© 2009 Terese Winslow  
U.S. Govt. has certain rights

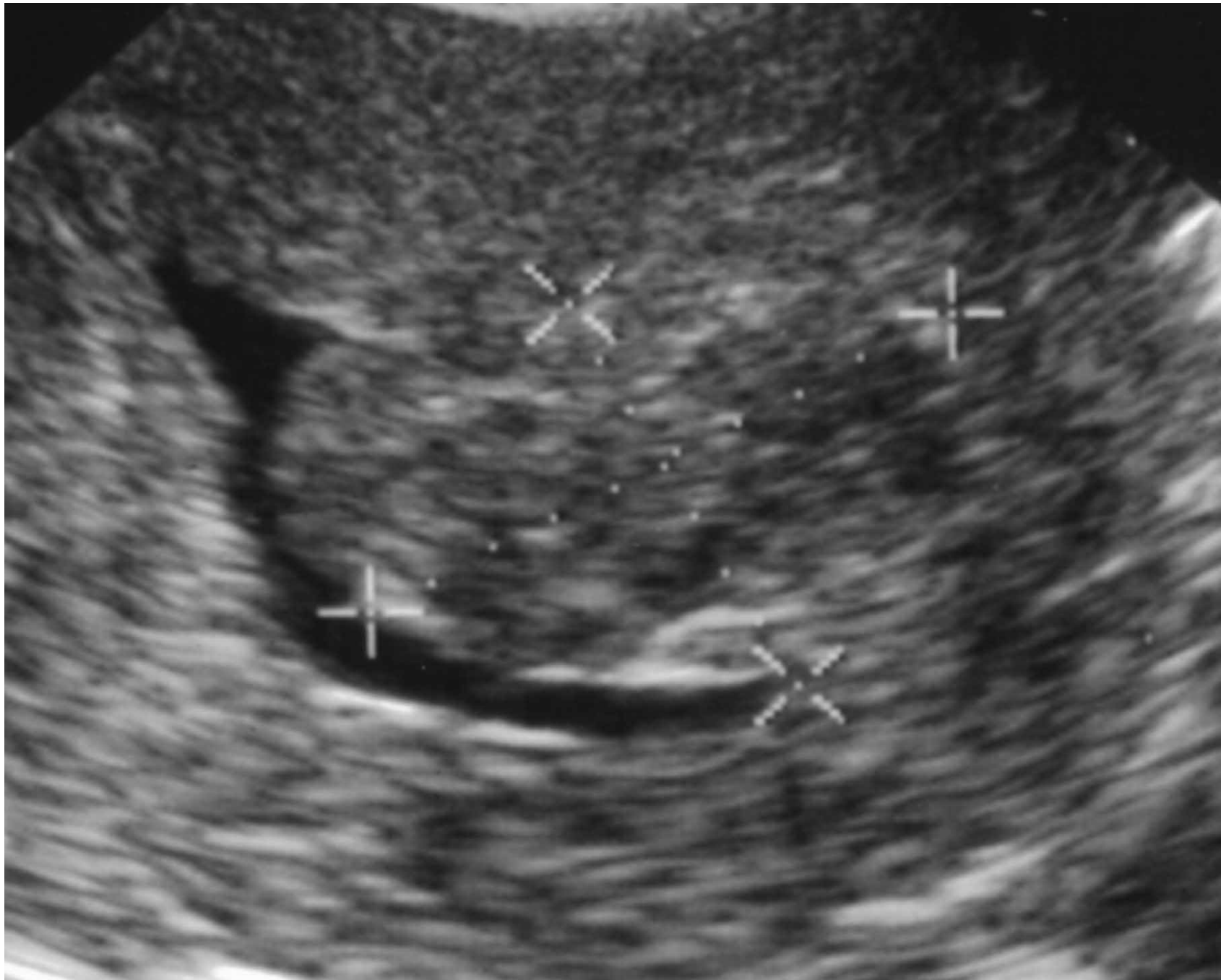

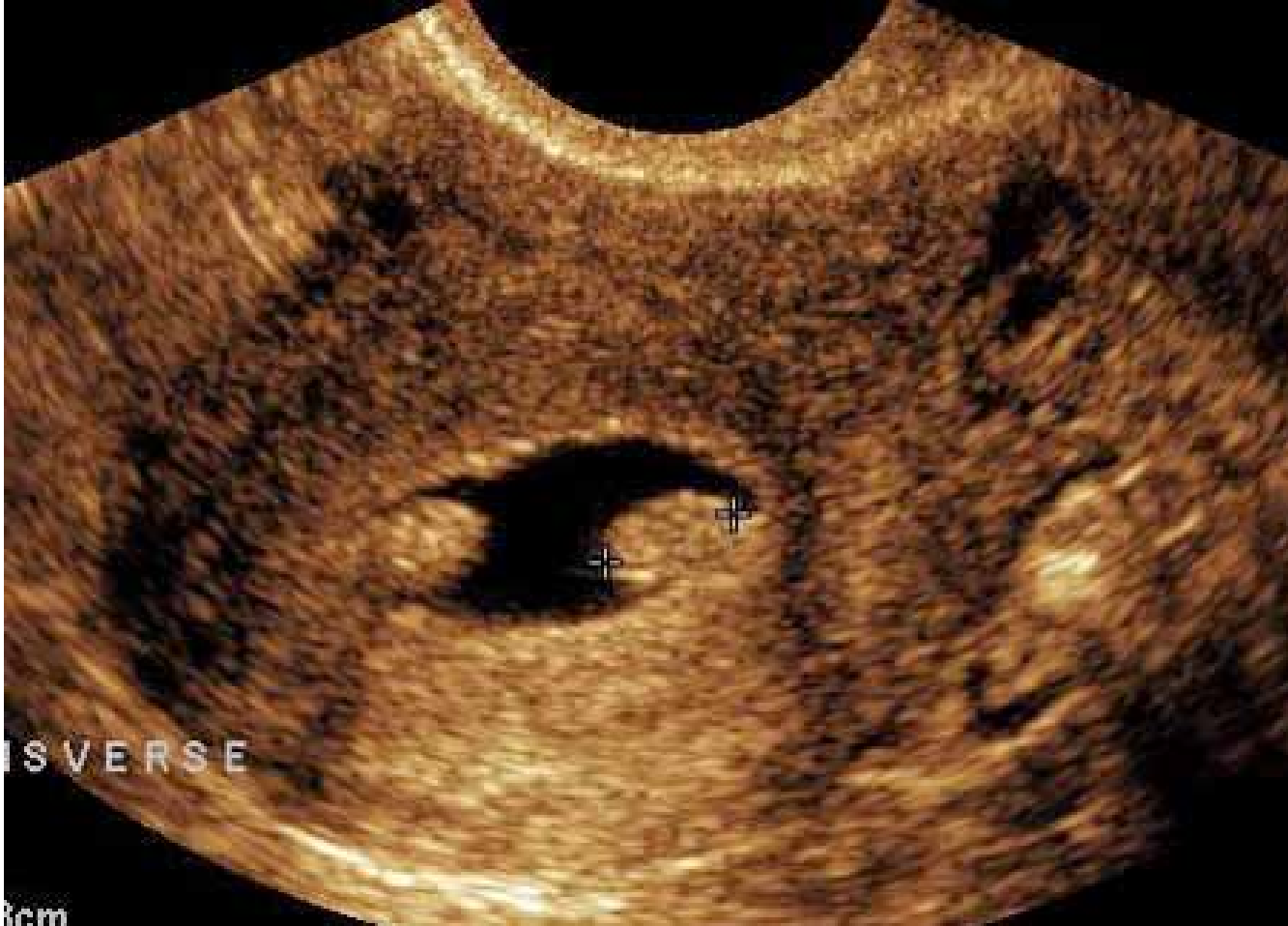CVA/IVT 5MHZ  
OUT 100.0 %  
55DB C7 E3  
FR 9.4 HZ

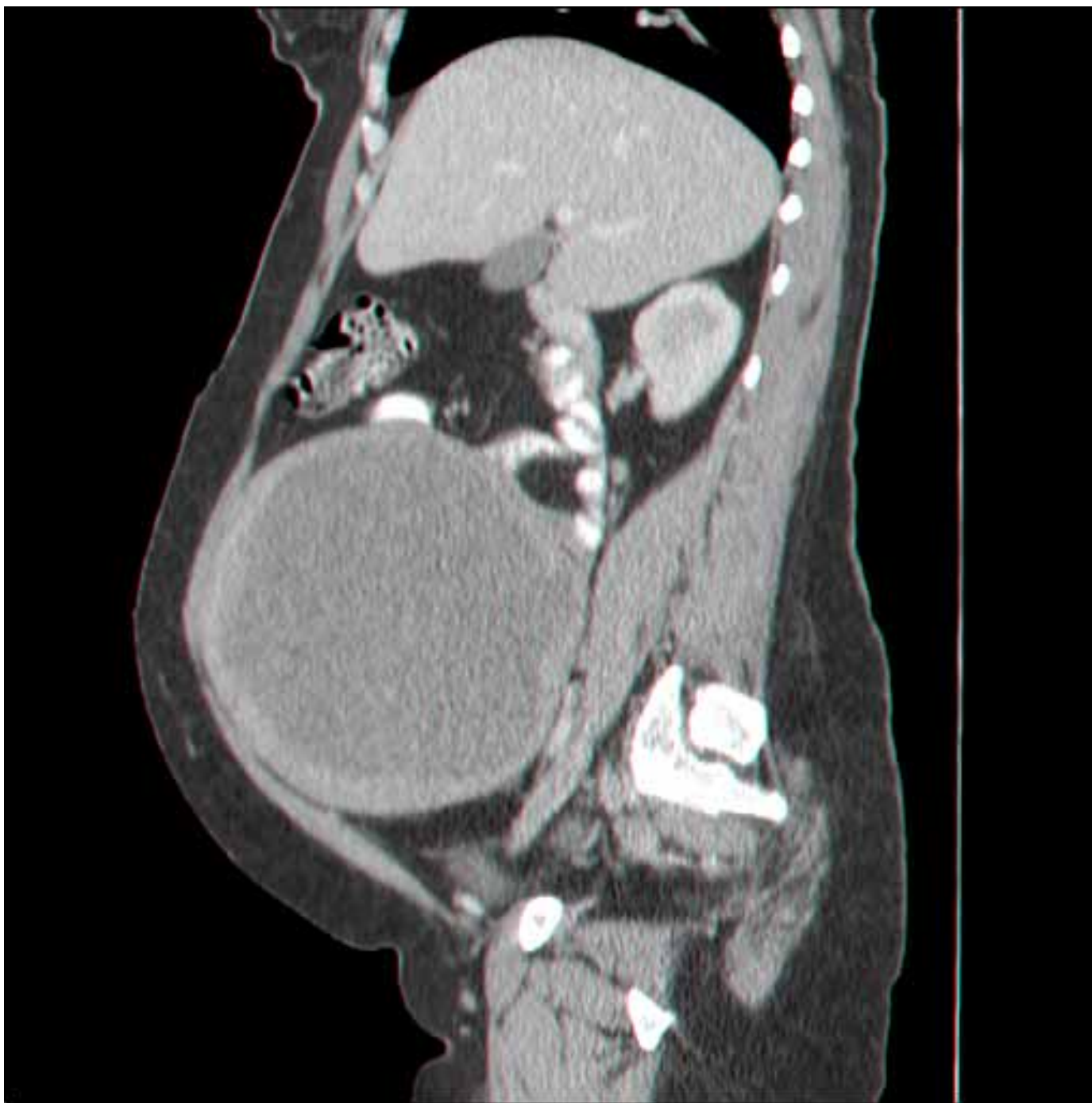

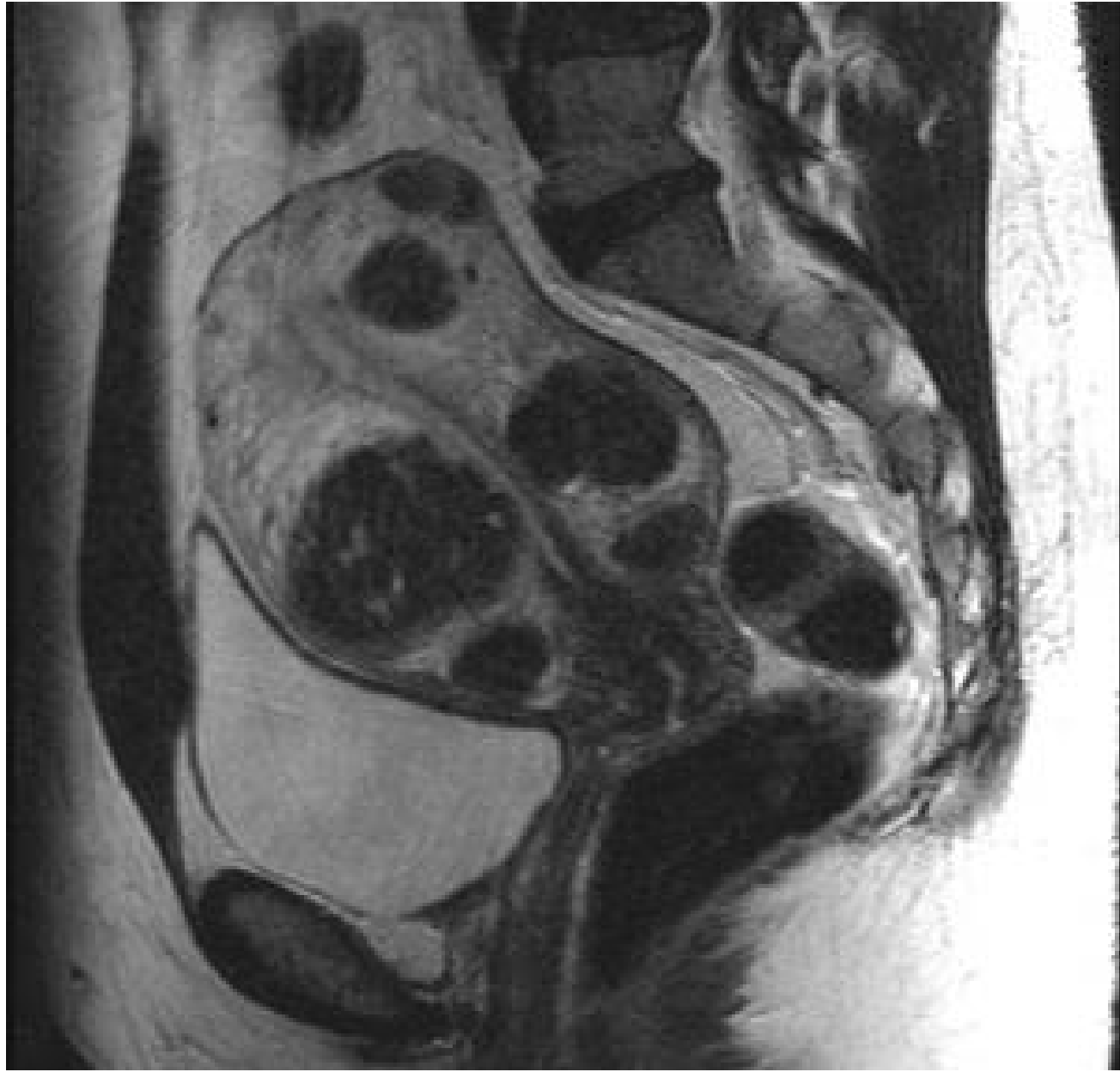STORED  
IMAGE #1

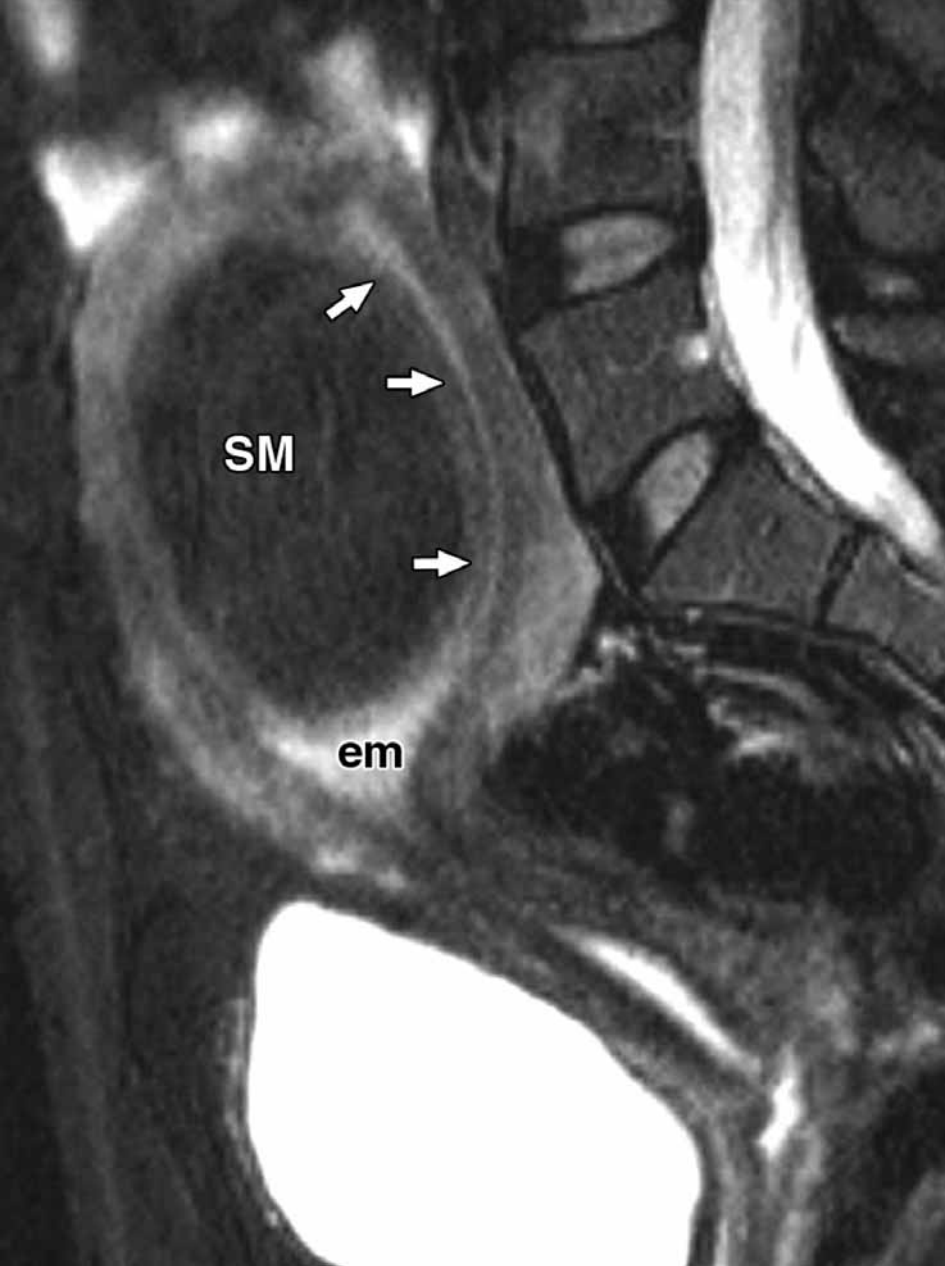
2D CINE





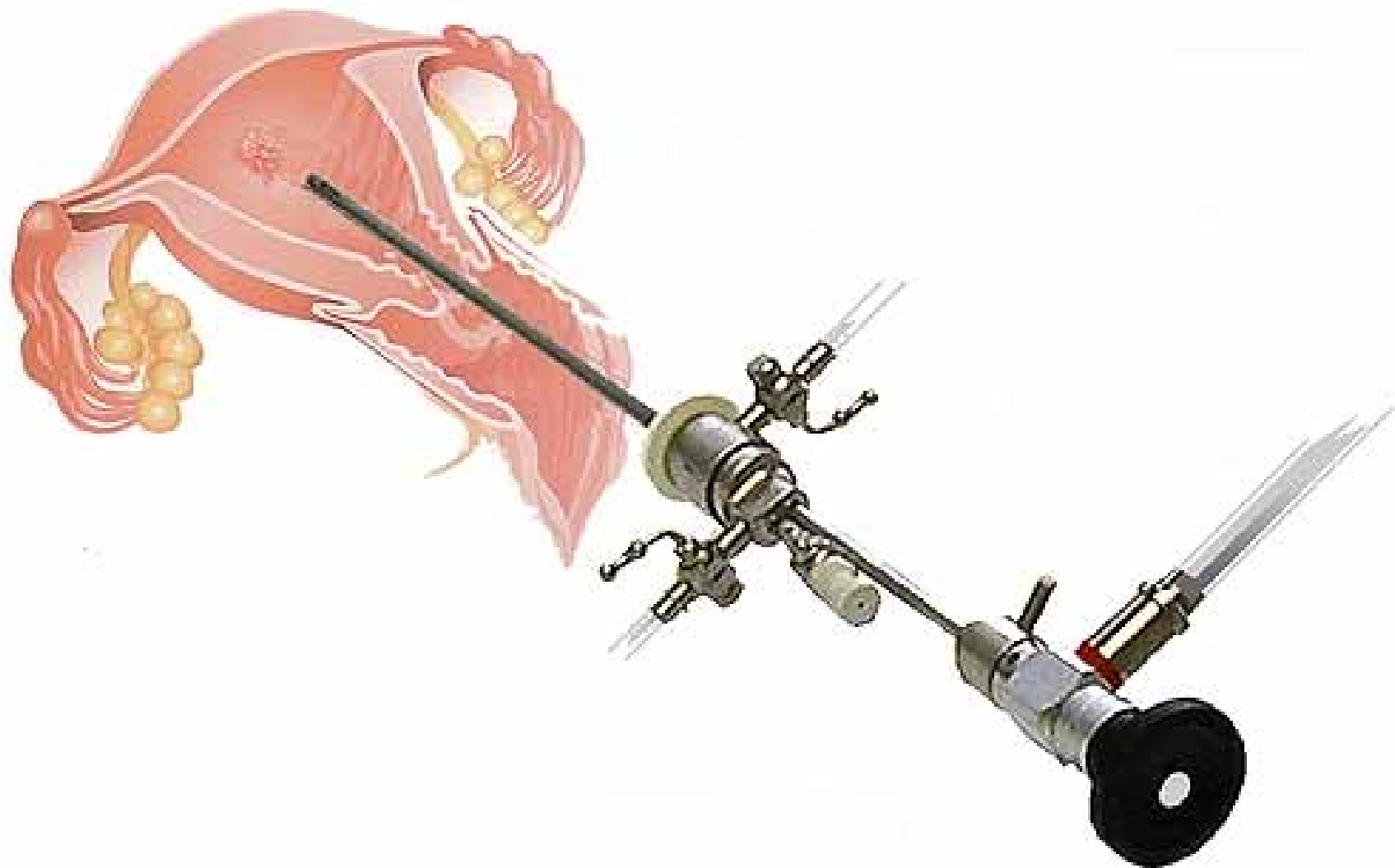




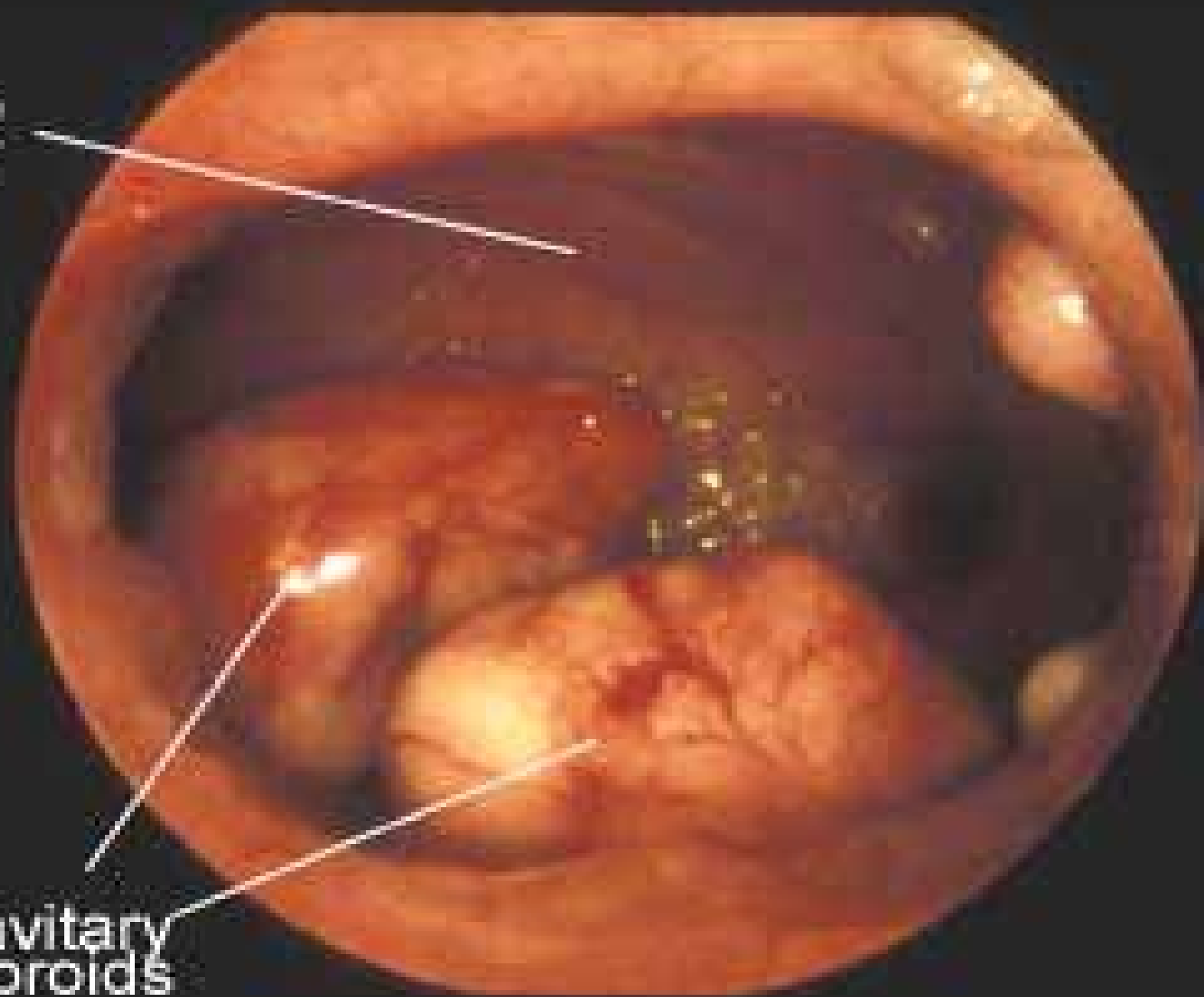




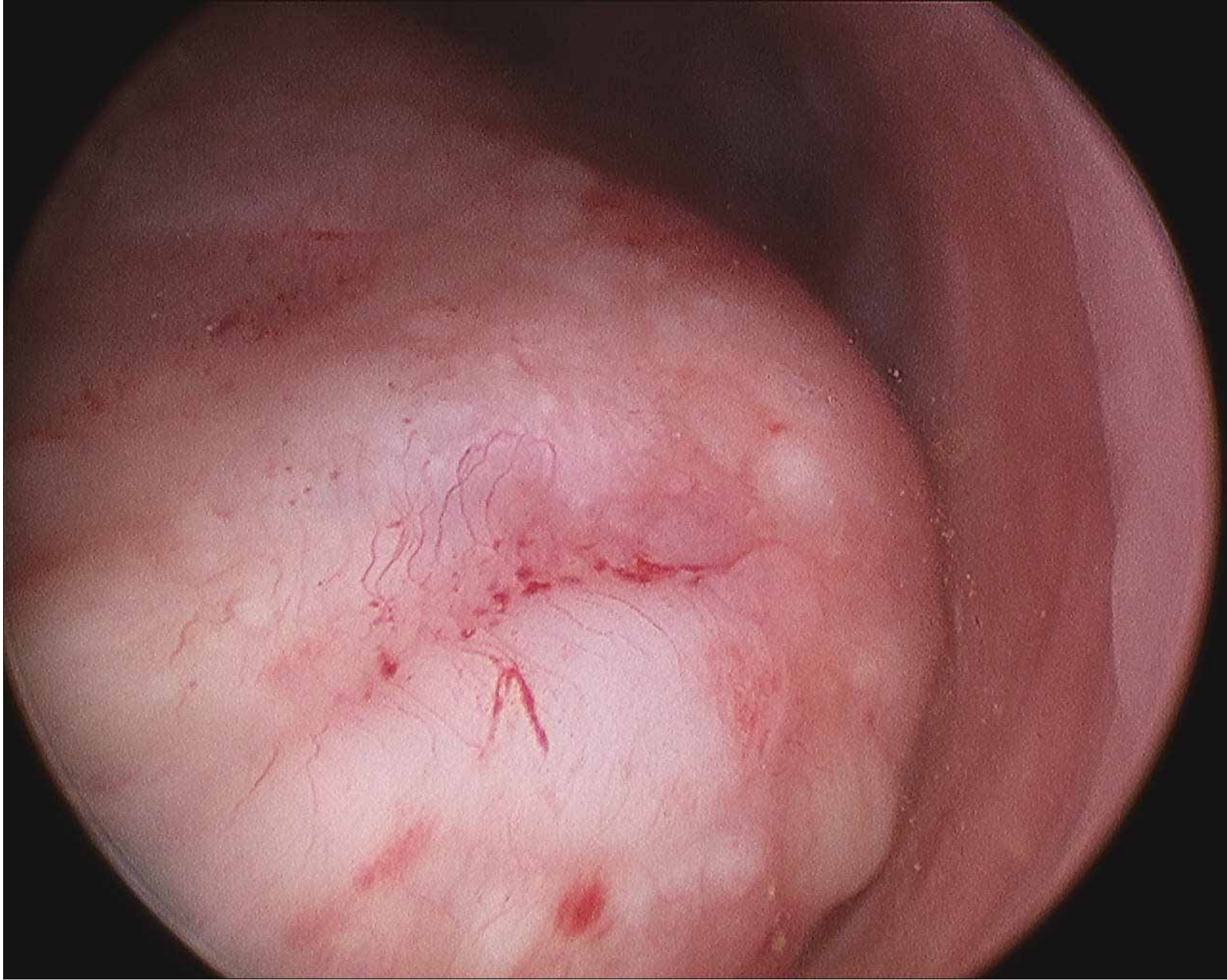
# היסטרוסקופיה אבחנתית

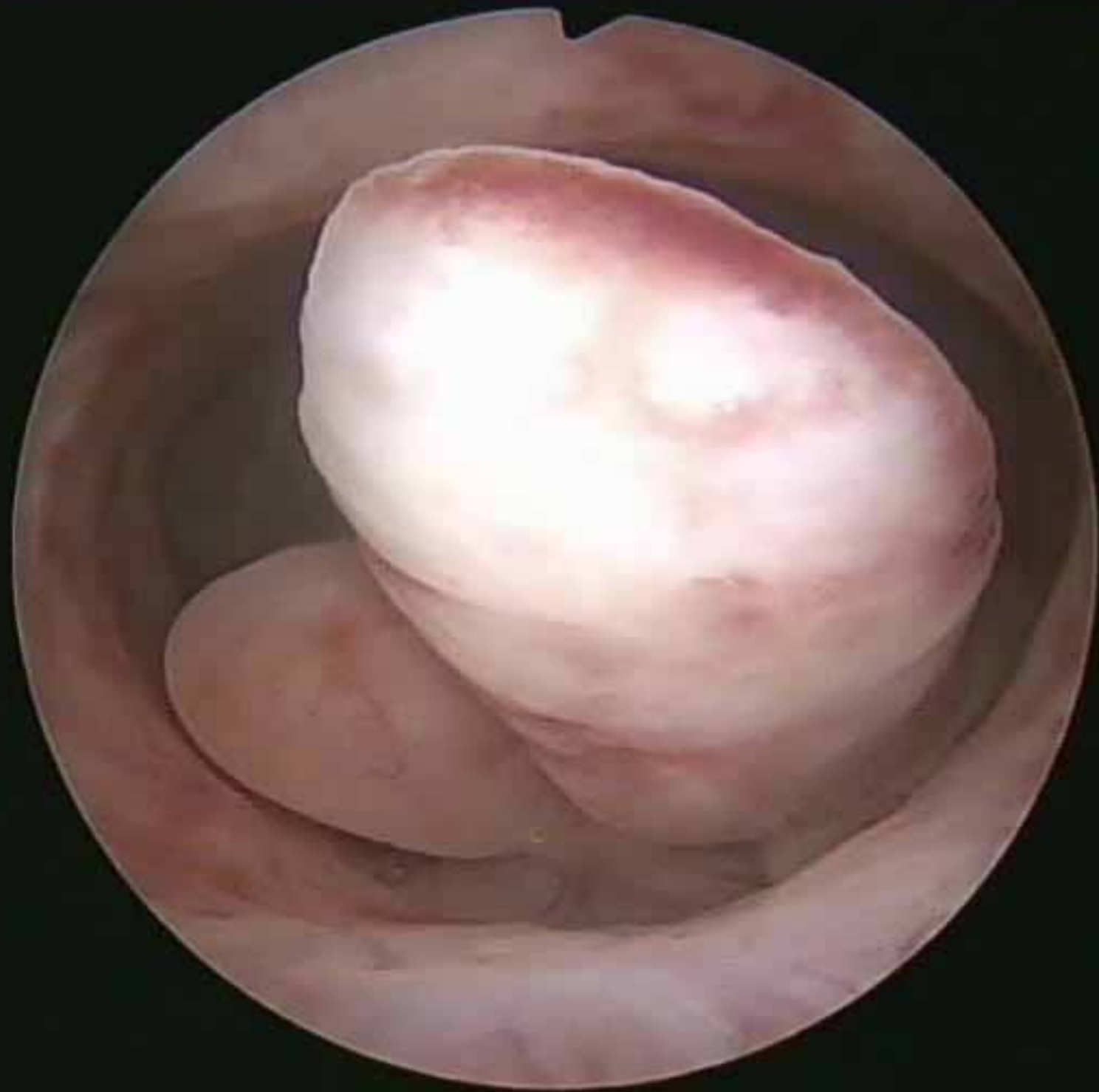

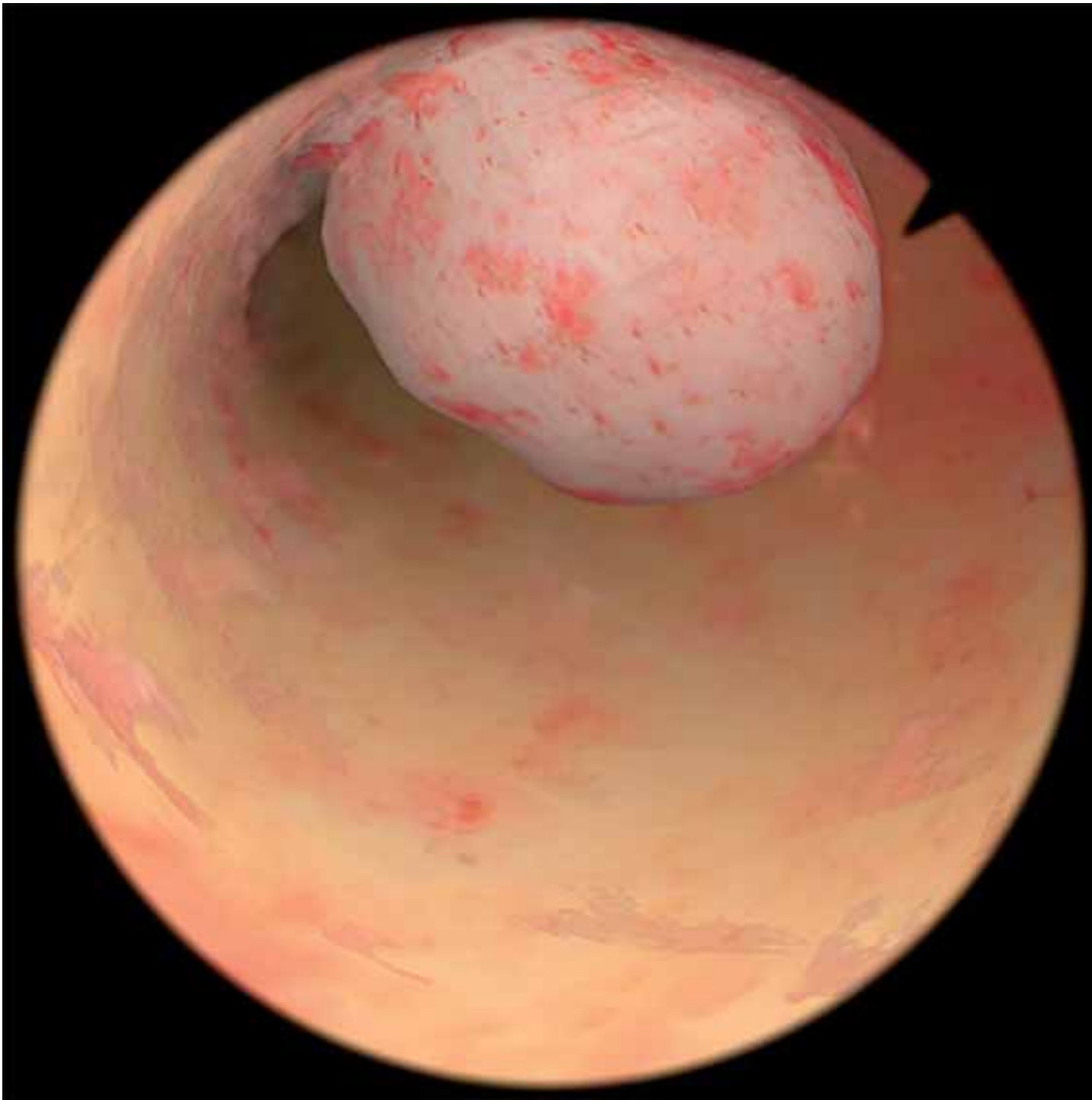
Uterine  
Cavity

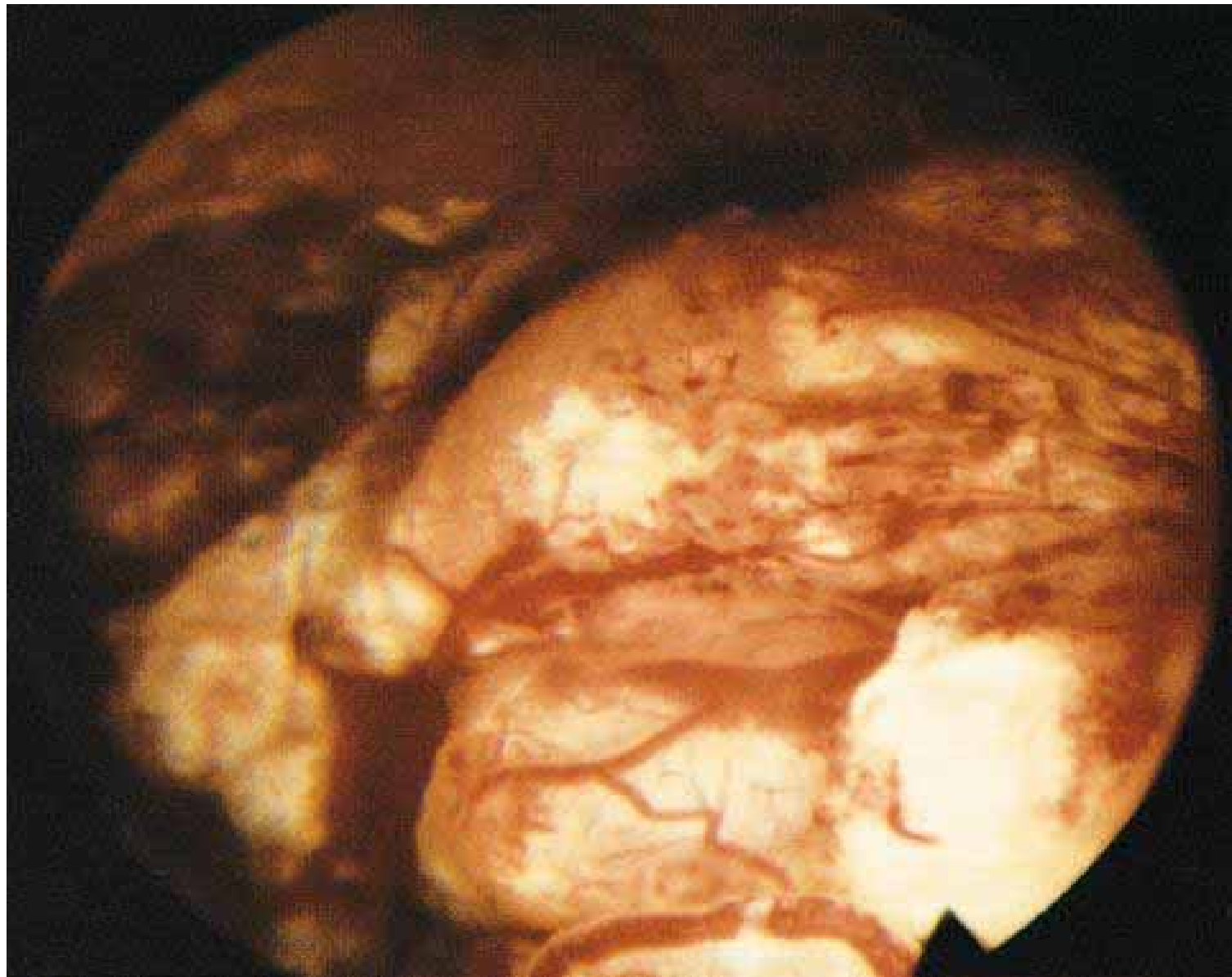


Intracavitary  
Fibroids










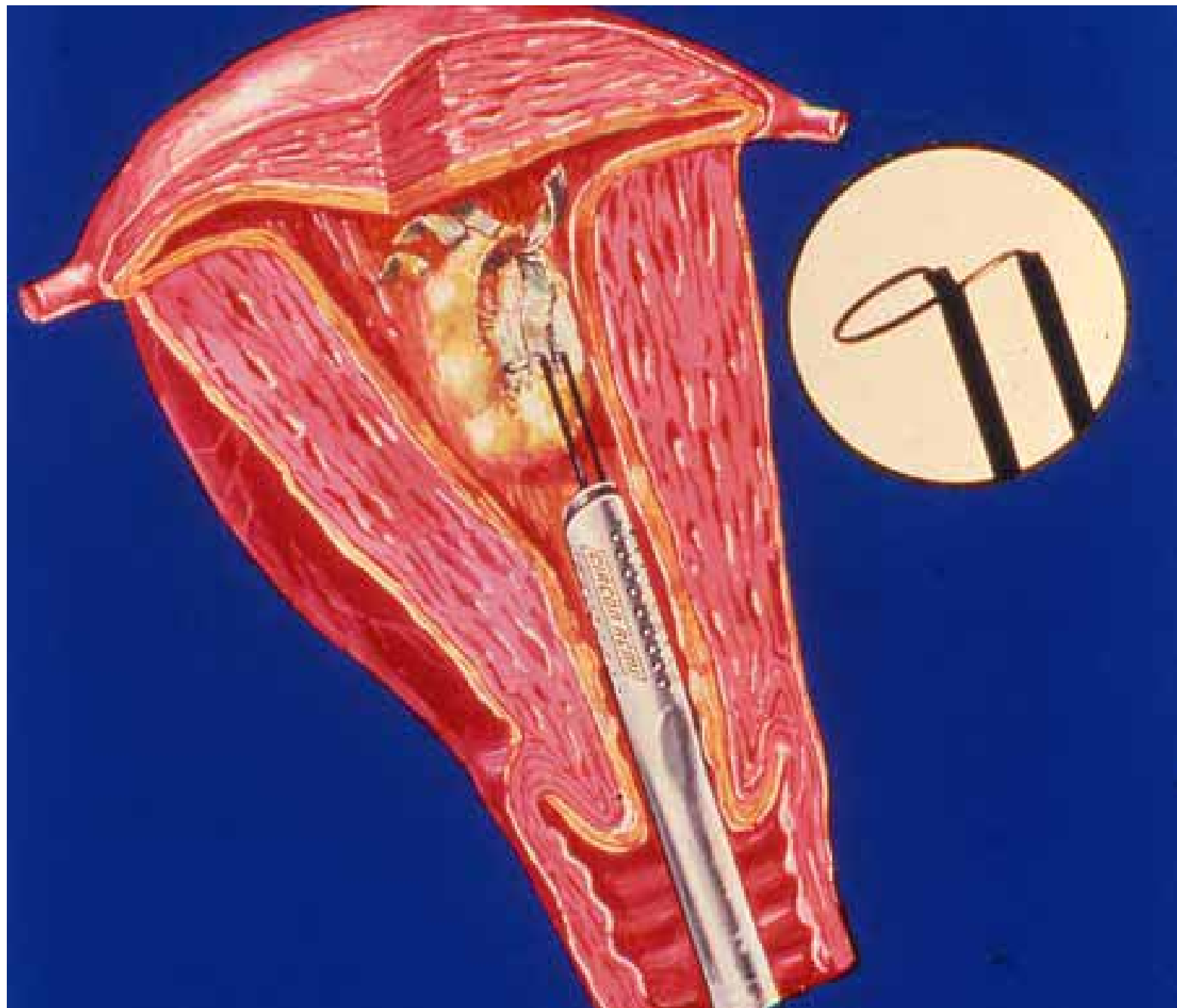
# טיפול

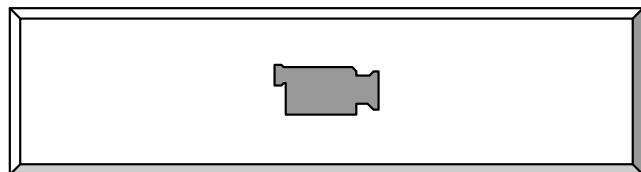
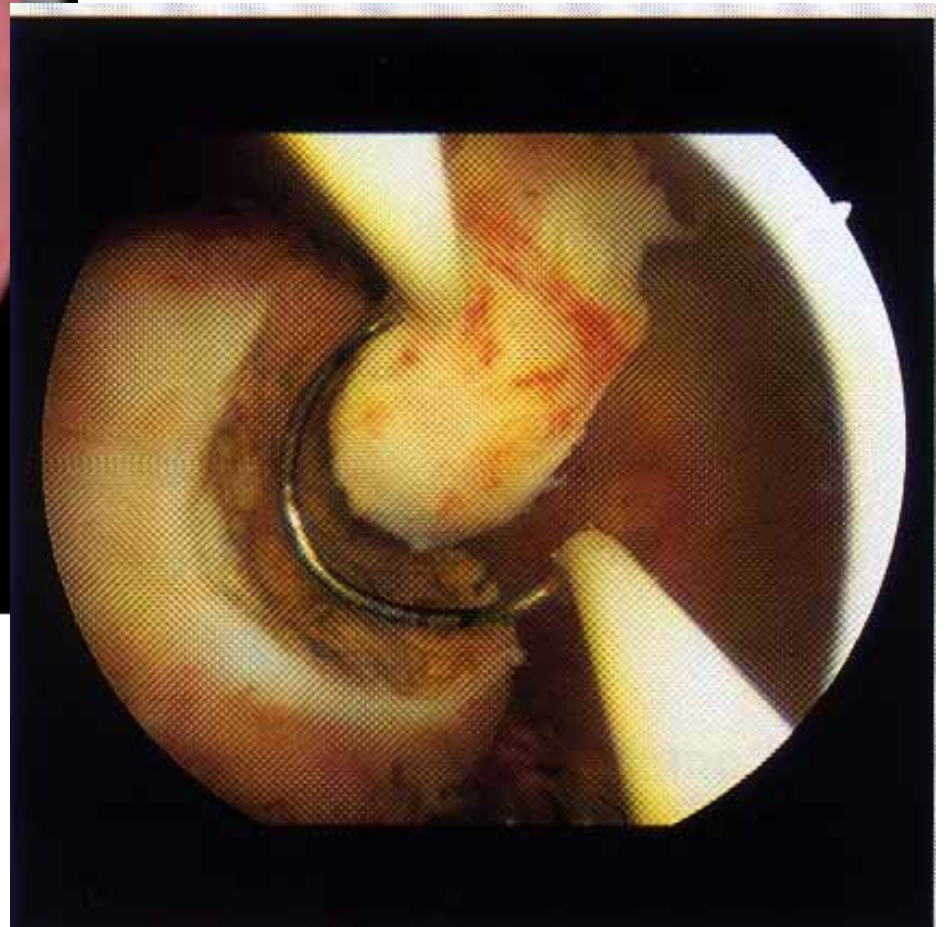
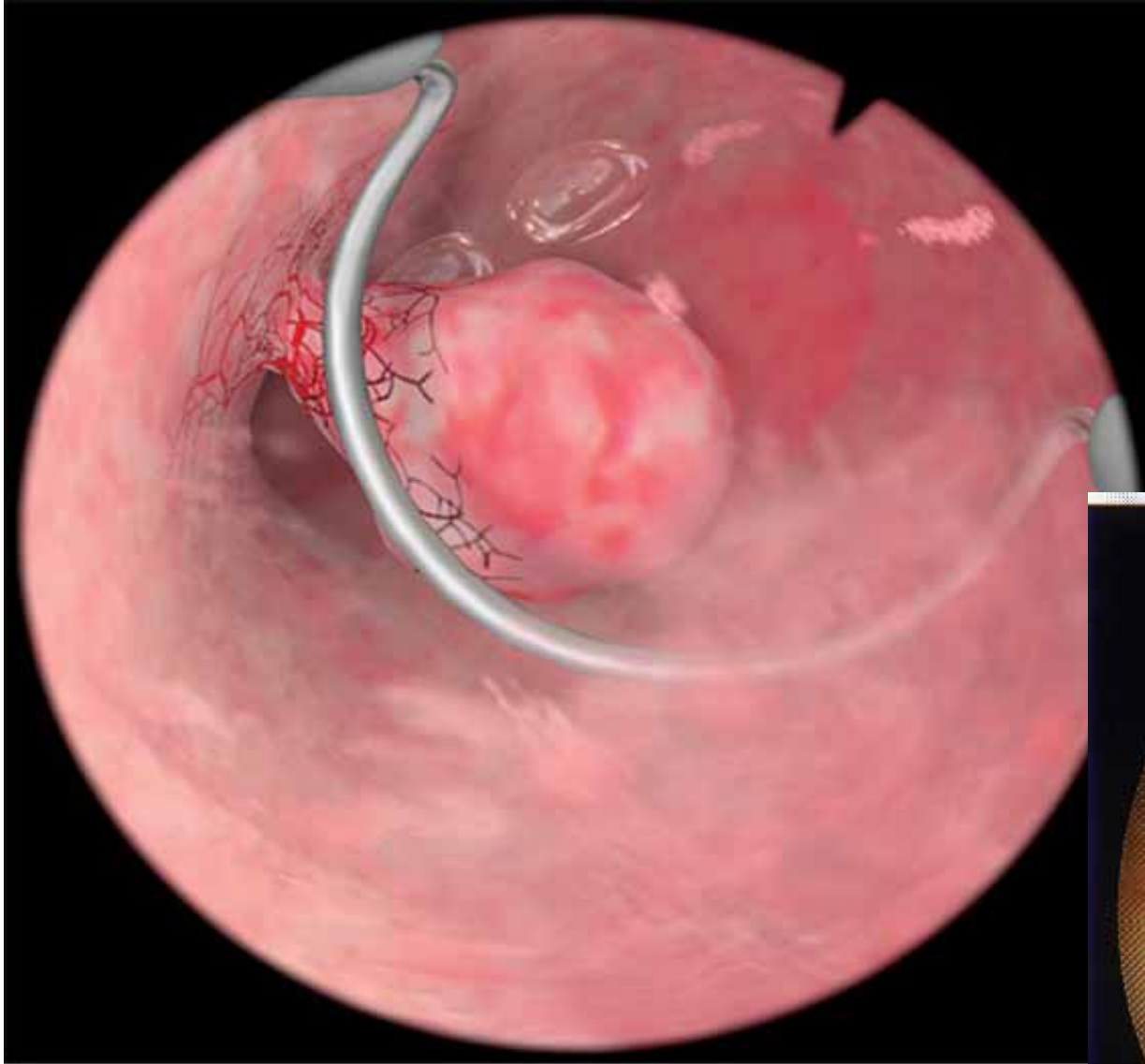
- טיפול מכוון לפתולוגיה
- טיפול "בדמים"

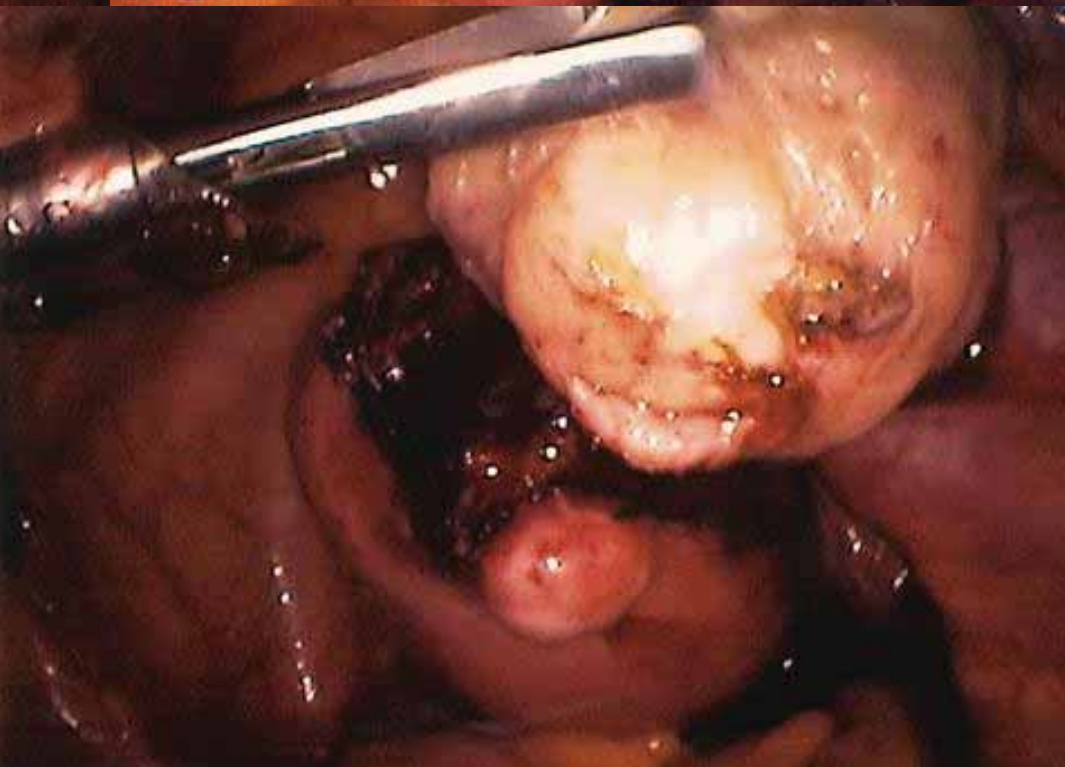
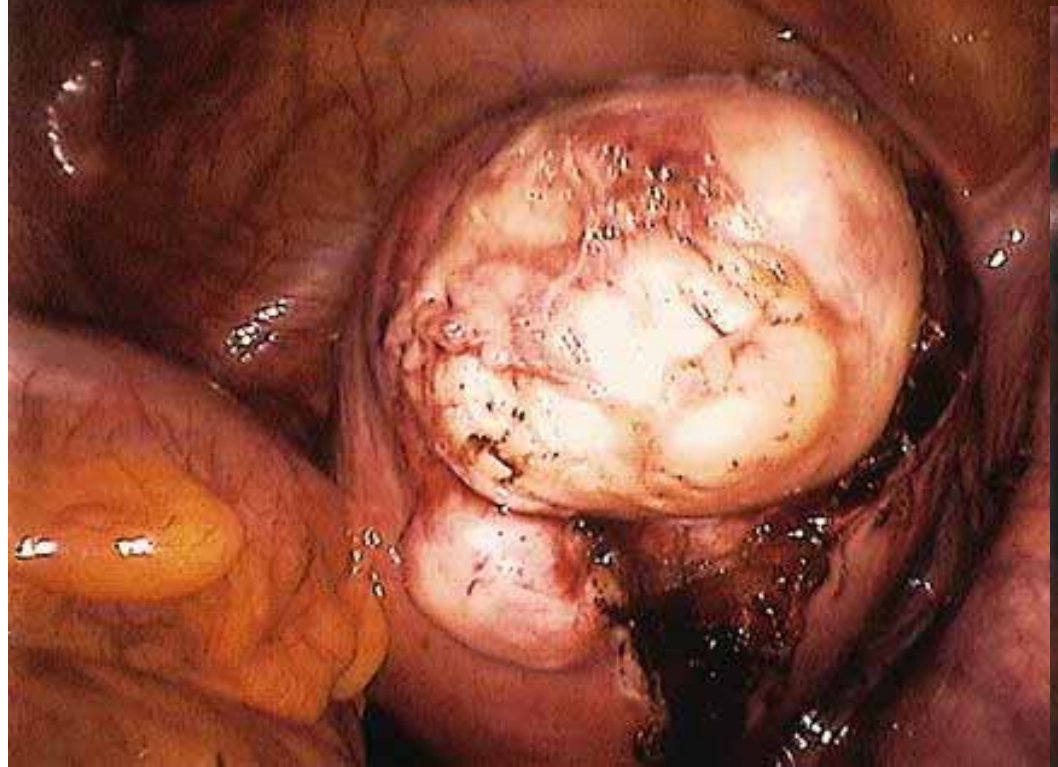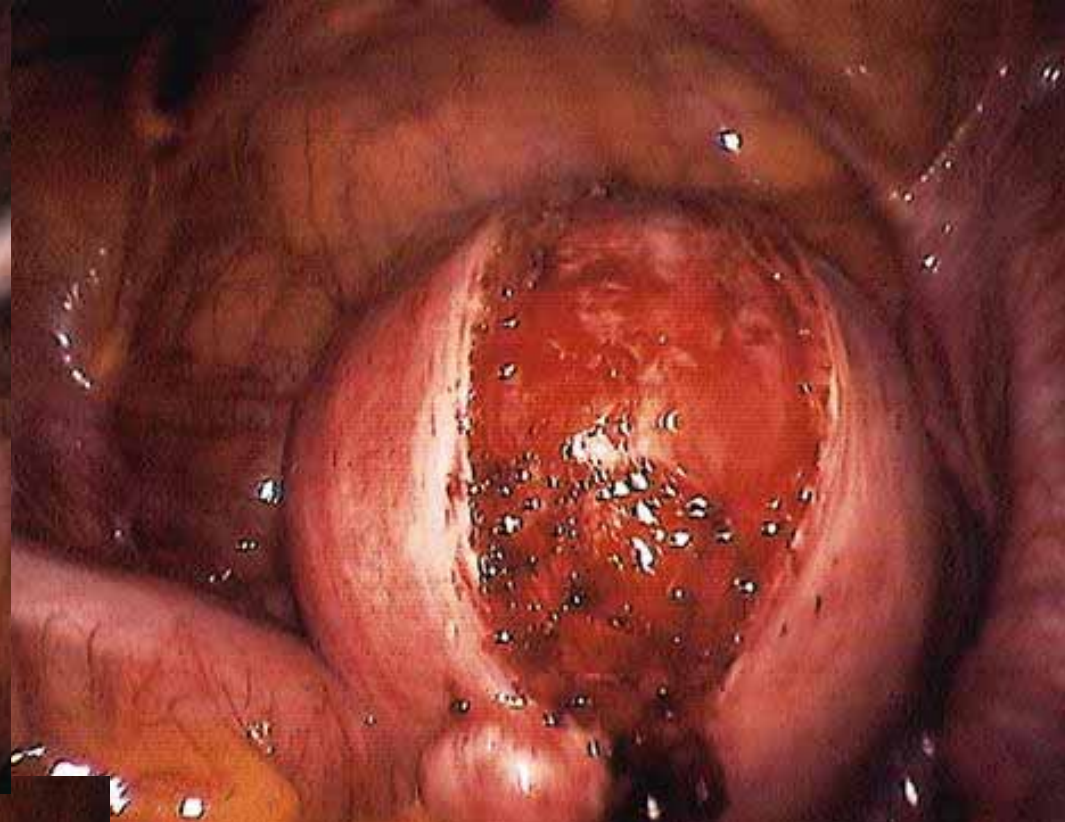
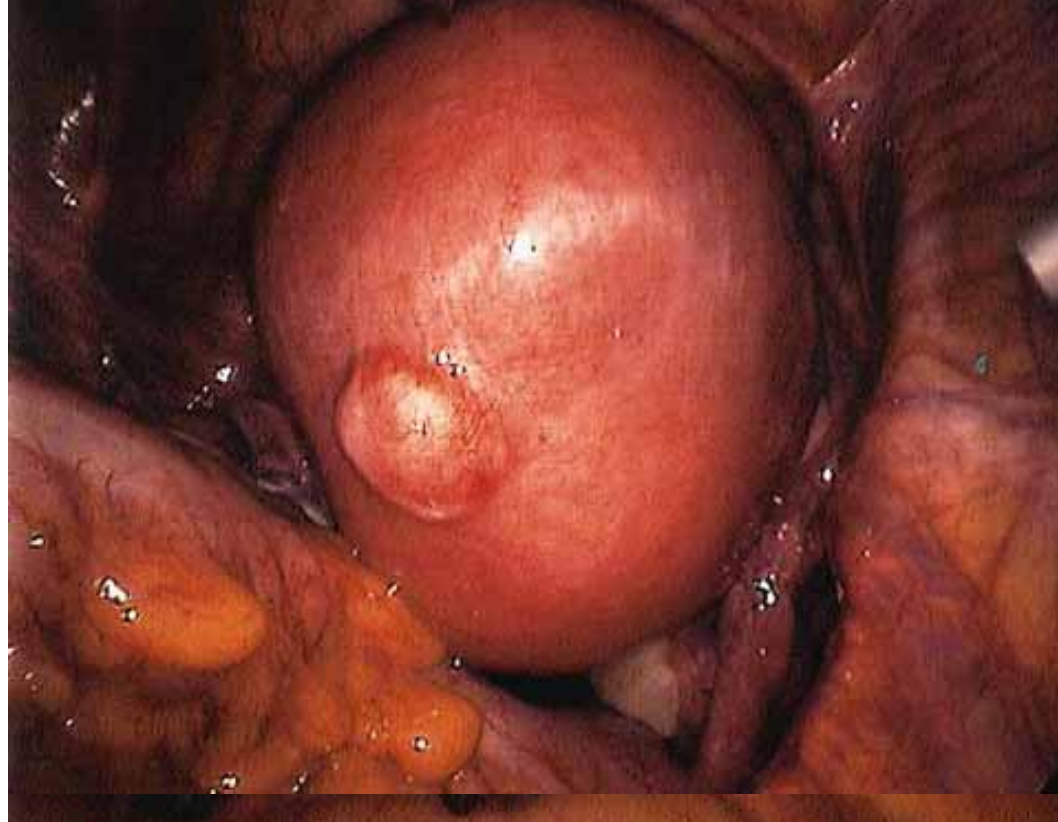# היסטרוסקופיה טיפולית-ניתוחית







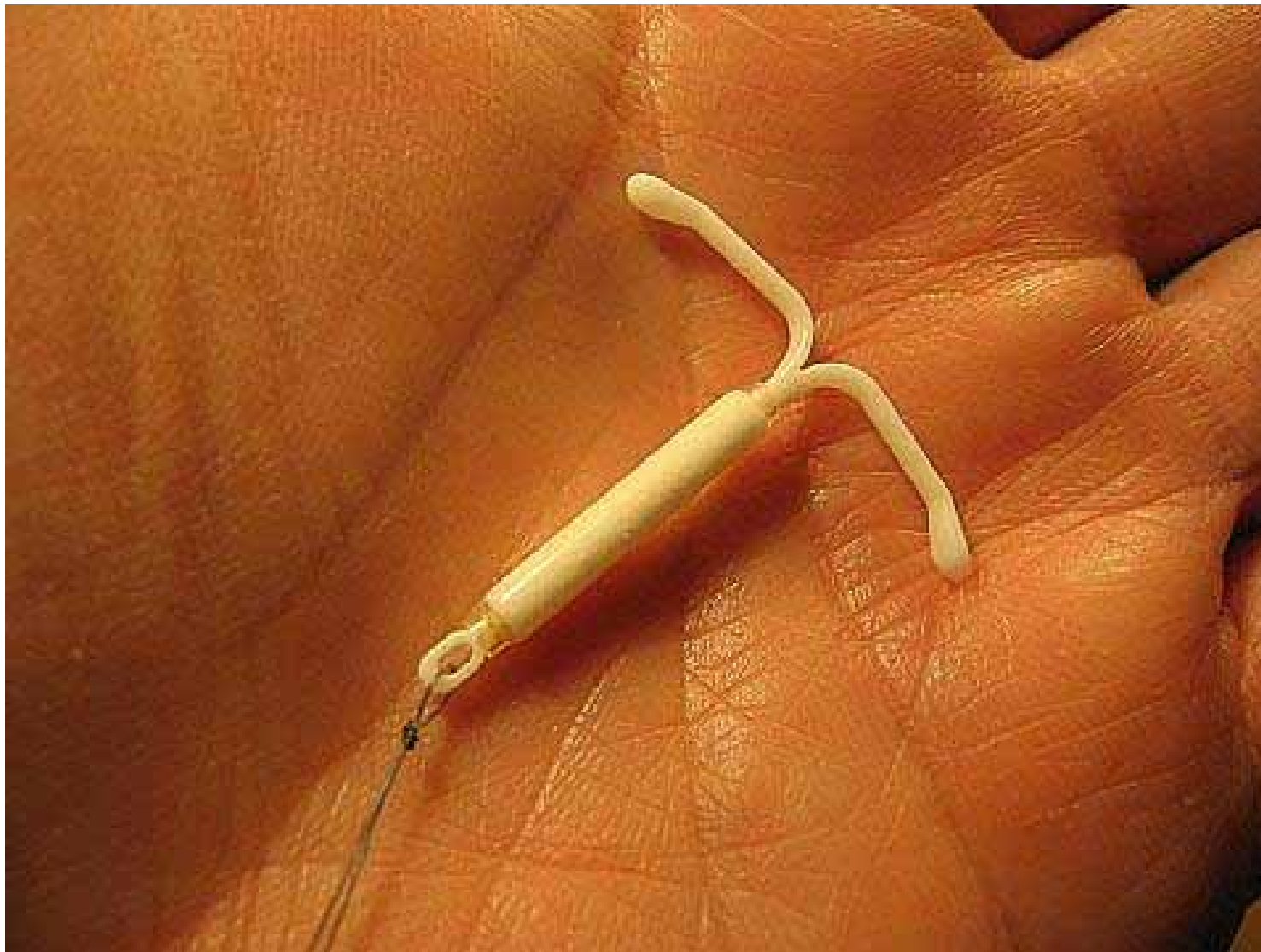


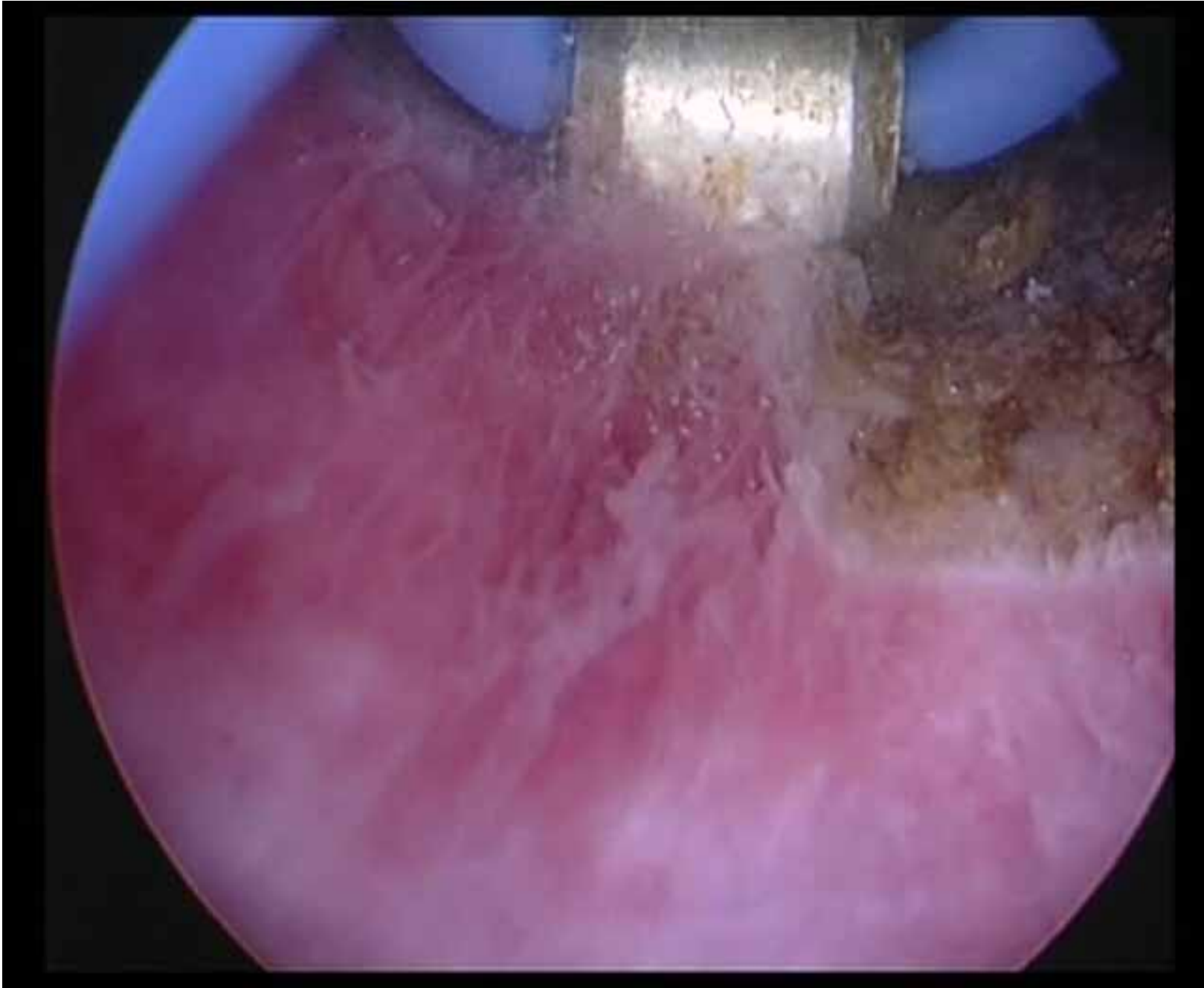


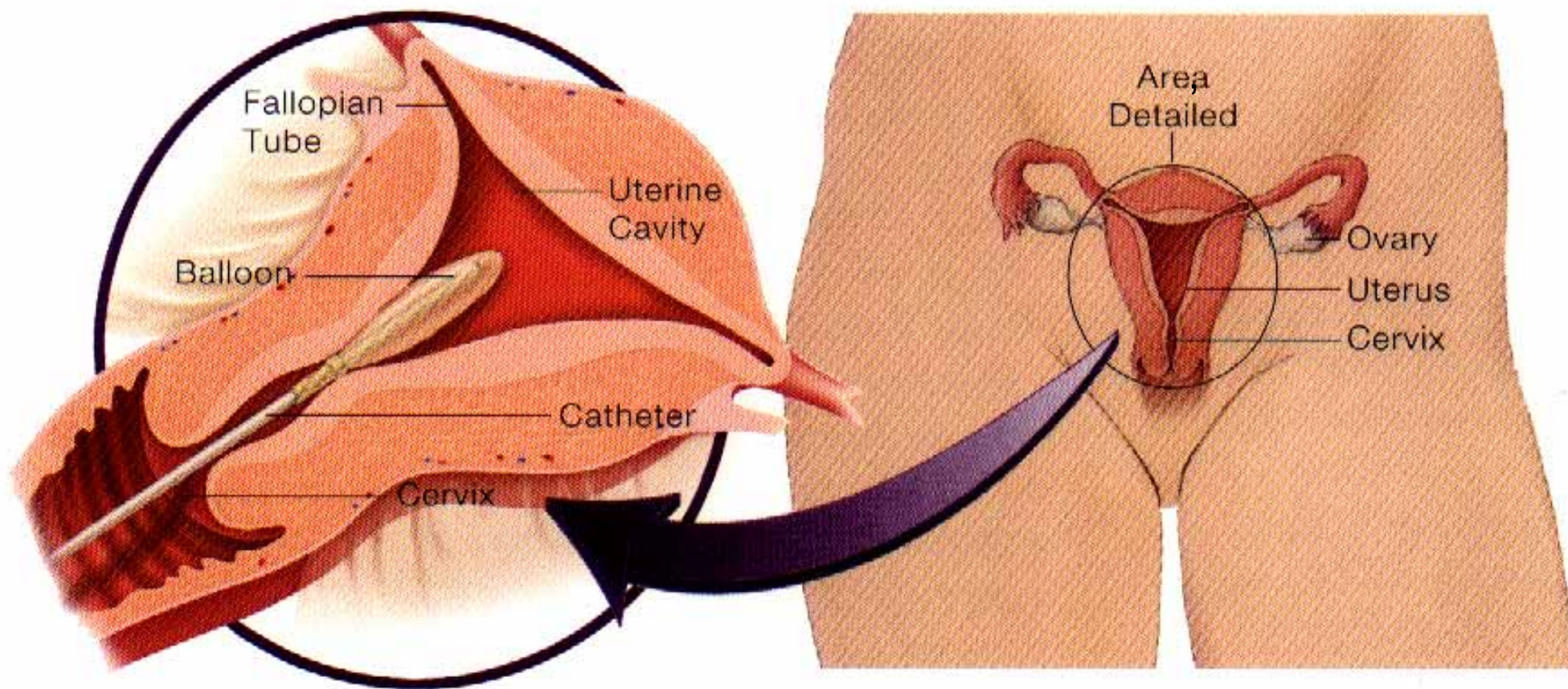
# טיפול בדימום

- טיפול תרופתי
- מירנה
- צריבת רירית הרחם
- כריתת רחם

# מירנה

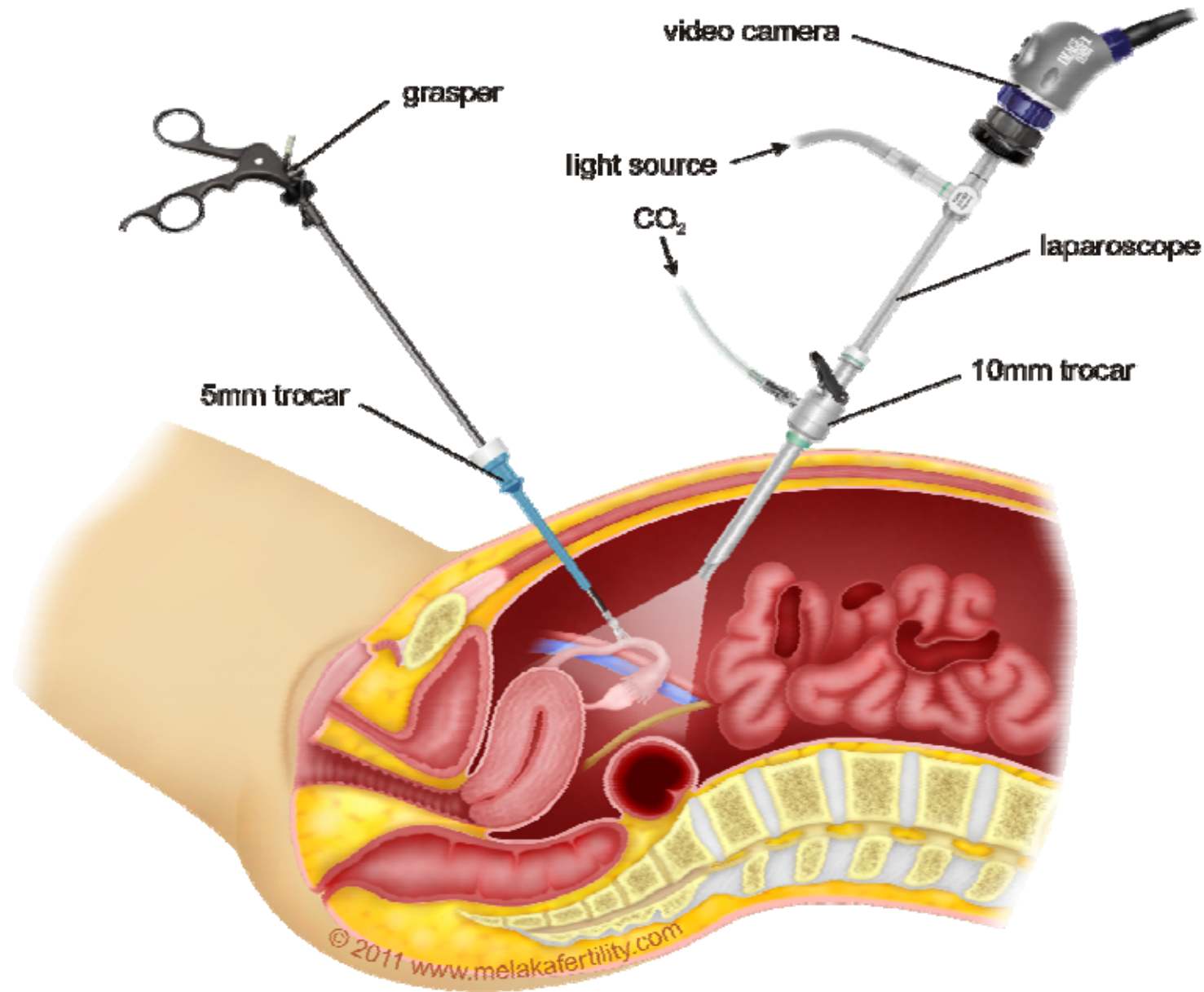






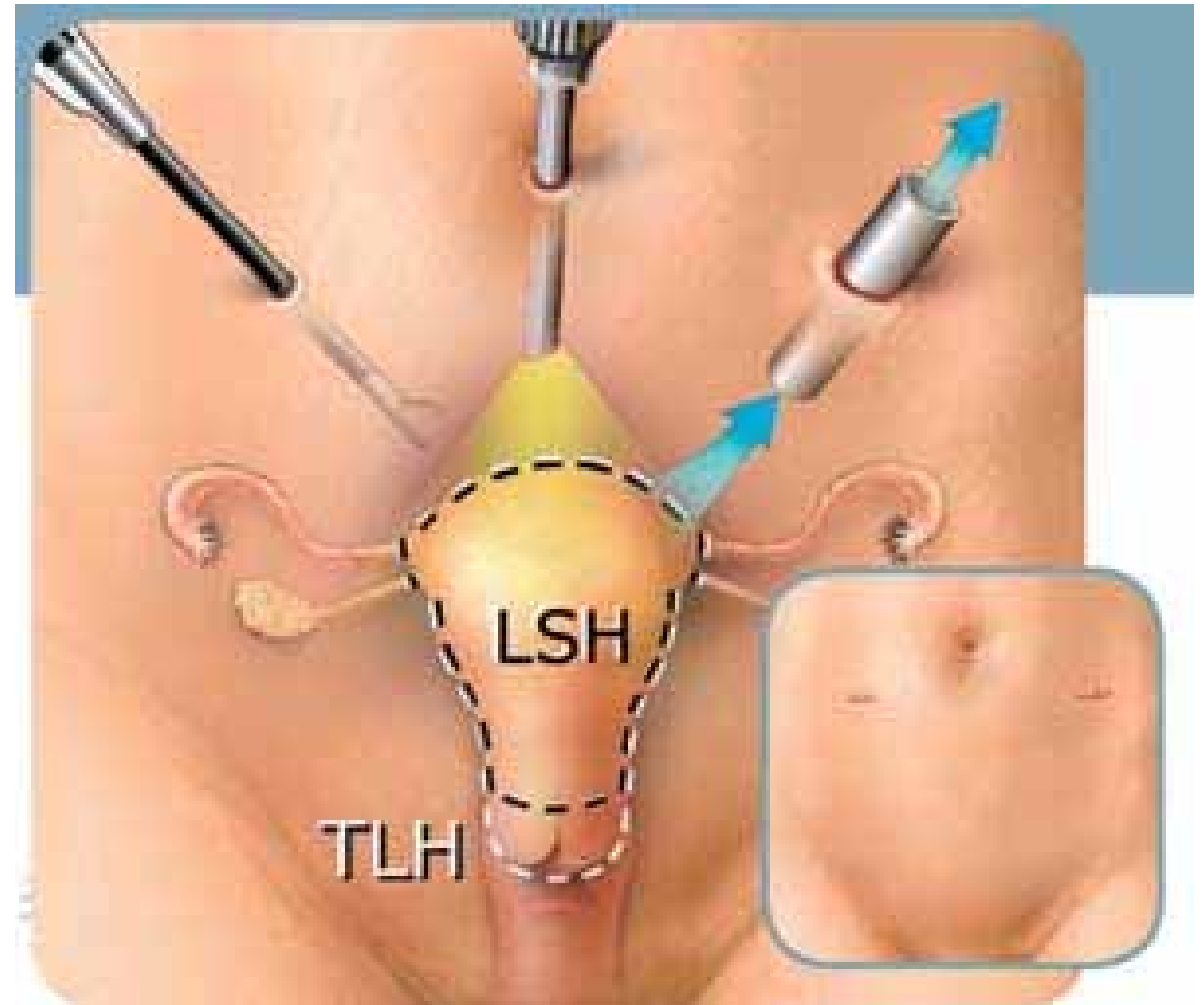
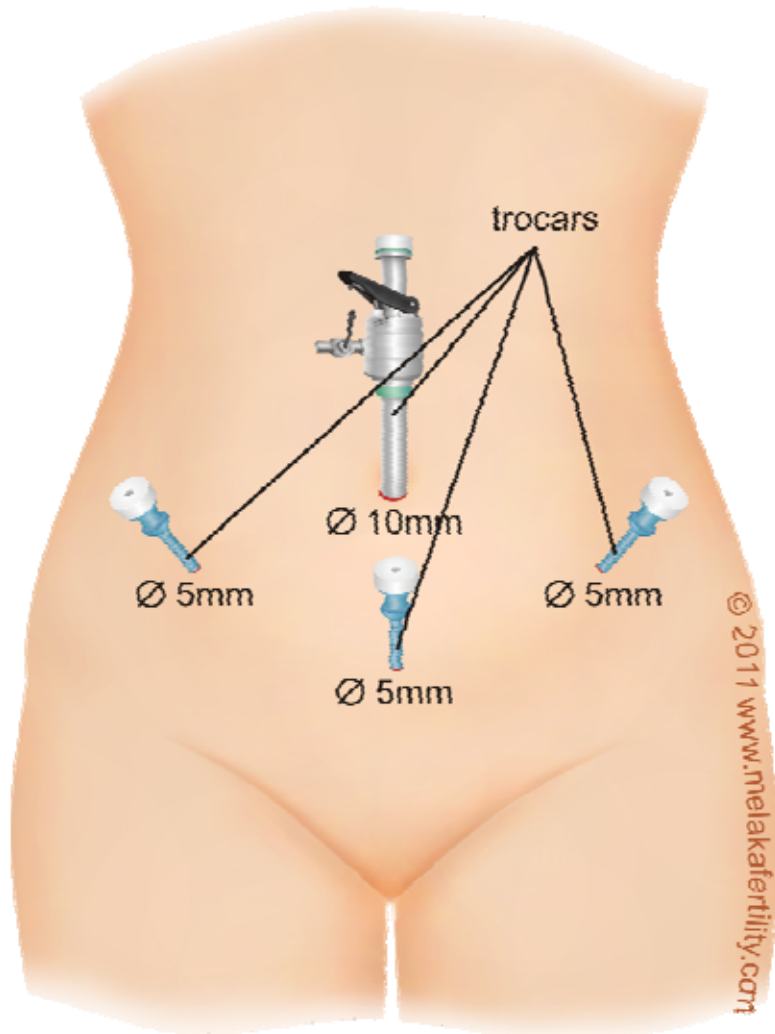
Windows Media(TM)  
Video File

# ניתוחים לפרוסקופים





# כריתת רחם



תודה על ההקשר